



Presentación inusual de un hemangioma cavernoso de mama

RESUMEN

Los hemangiomas son tumores benignos de origen vascular cuya presentación en la mama es poco frecuente. Representan menos de 1% de los tumores de la mama, por lo que existen relativamente pocas publicaciones que describan sus características radiológicas. Los hemangiomas en la mama son considerados como de difícil diagnóstico debido a que las características radiológicas no son específicas y es muy importante conocer sus diferentes formas de presentación. El propósito de este trabajo es compartir un caso del Hospital San José de Monterrey con características poco comunes.

Palabras clave: hemangioma, mama, tumores vasculares.

Dávila-Zablah YJ¹
Garza-García NL²
Garza-Montemayor ML³

¹ Médico Radiólogo especialista en imagen de mama.

² Médico Radiólogo especialista en imagen de mama.

³ Directora y Médico Radiólogo especialista en imagen de mama.

Centro de Imagen Diagnóstica, Hospital San José, Tecnológico de Monterrey. Av. Morones Prieto No. 3000 Pte. Col. Los Doctores, 64710, Monterrey, N.L., México.

Unusual presentation of a cavernous hemangioma of the breast

ABSTRACT

Hemangiomas are benign tumors of vascular origin whose presentation in the breast is uncommon. They account for less than 1% of tumors of the breast, and therefore there are relatively few publications that describe their radiological characteristics. Hemangiomas in the breast are considered difficult to diagnose because their radiological characteristics are not specific, and it is very important to know their different forms of presentation. The purpose of this article is to share a case from Hospital San Jose de Monterrey with uncommon characteristics.

Key words: hemangioma, breast, vascular tumors.

Recibido: 1 de abril, 2015

Aceptado: 6 de mayo, 2015

Correspondencia: Yesika Janett Dávila Zablah
yesika_davila@hotmail.com

Este artículo debe citarse como

Dávila-Zablah YJ, Garza-García NL, Garza-Montemayor ML. Presentación inusual de un hemangioma cavernoso de mama. Anales de Radiología México 2015;14:209-214.

CASO

Paciente de 38 años que acudió a nuestro Centro de Imagen Diagnóstica de Mama, del Hospital San José, por presentar un nódulo palpable no doloroso en la mama izquierda, sin cambios en la piel en este sitio. No tiene antecedentes heredofamiliares para cáncer de mama. Refirió como antecedente relevante dos cirugías por hemangiomas viscerales (en el hígado y en el bazo).

Se realizaron proyecciones convencionales de mamografía digital, indicando con un marcador triangular radiopaco el área palpable, visualizando en la mama izquierda un nódulo isodenso, de forma irregular, con márgenes microlobulados, que medía 1.3 cm × 1 cm, localizado de manera superficial en el cuadrante inferior externo, cercano al pliegue inframamario que se asociaba con múltiples calcificaciones gruesas heterogéneas (Figura 1).

En el ultrasonido se observó un nódulo isoecoico, irregular, con orientación paralela y márgenes microlobulados, se identificaron calcificaciones en su interior también por este método (Figura 2A). Está localizado en la región subcutánea, en el radio de las 5:00 horas, a 10 cm del pezón. A la aplicación Doppler color mostró vascularidad aumentada (Figura 2B). Se categorizó como BI-RADS 4c (*Breast Imaging Reporting and Data System*). La biopsia fue realizada quirúrgicamente. El resultado histopatológico reportó una proliferación benigna de vasos dilatados y tortuosos, algunos con datos de trombosis, revestidos por endotelio de características benignas, datos en relación con un hemangioma cavernoso (Figura 3).

DISCUSIÓN

Los hemangiomas son tumores vasculares benignos que raramente se presentan en la mama,

con una incidencia reportada en la literatura de entre 0.4 y 0.8%;¹⁻³ sin embargo, es más frecuente encontrarlos de manera incidental en 1.2% de las mastectomías y 11% *post mortem*.⁴ Su presentación es más frecuente en mujeres que en hombres, con una relación de 10.5 a 1^{1,3} y la edad de presentación es variable, con un amplio rango de los 18 meses a los 82 años, con edad media de 55.6 años.^{2,5-7}

Los hemangiomas múltiples en adultos son excepcionales. Pueden aparecer como hemangiomas difusa en los llamados síndromes angiomasos.^{8,9} Se han reportado pocos casos en la literatura especializada de hemangiomas en hígado y bazo en adultos, como es el caso de la paciente que presentamos; no encontramos reportes donde además exista la asociación con hemangiomas de la mama, siendo esto entonces una presentación inusual también.

Histológicamente, los hemangiomas se caracterizan por estar formados por canales vasculares dilatados recubiertos de endotelio y llenos de eritrocitos.¹⁰ Se dividen en dos tipos, capilares y cavernosos, dependiendo del tamaño de los vasos involucrados, siendo los de mayor tamaño los del tipo cavernoso y también son los más frecuentes.^{1,4,5,7,11} También pueden clasificarse de acuerdo con su origen en perilobular, parenquimatoso, no parenquimatoso o superficial y venoso.¹² Se pueden observar componentes no vasculares intralesionales como grasa, tejido fibroso y calcificaciones.¹³

Típicamente estos tumores son identificados de manera incidental en una mamografía de escrutinio o menos frecuentemente como una lesión clínicamente palpable.^{10,12} Por mamografía, se presentan principalmente como una masa oval o lobular, isodensa o de alta densidad, de márgenes circunscritos.^{2,4-5,10,12-14} En nuestro caso se presentó como un nódulo irregular, como un hallazgo inusual, similar al caso reportado por

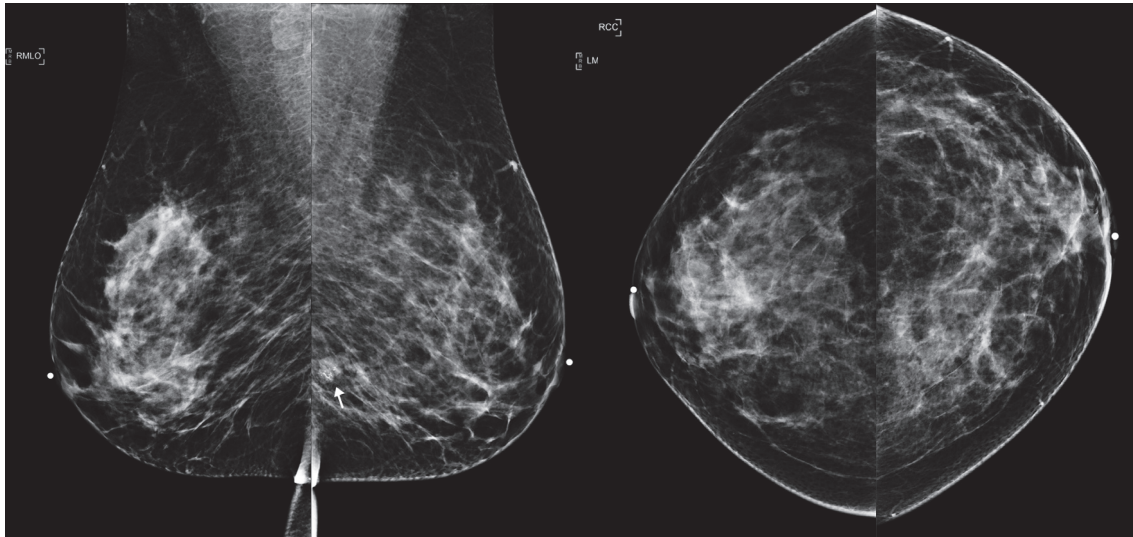


Figura 1A. Mamografía digital de paciente con diagnóstico de hemangioma cavernoso. Proyecciones convencionales de mamografía donde se identifica, en la mama izquierda, un nódulo isodenso e irregular asociado con calcificaciones gruesas heterogéneas, visto solamente en la proyección mediolateral oblicua (flecha).

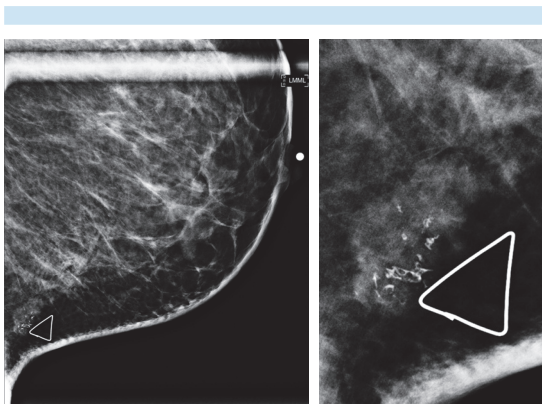


Figura 1B. Mamografía digital de paciente con diagnóstico de hemangioma cavernoso. Proyección lateral con ampliación de la mama izquierda; se señala con un marcador triangular radiopaco el nódulo palpable, se observan su localización superficial y las calcificaciones gruesas heterogéneas.

presenten intraparenquimatosos, la mayoría son de localización superficial (subdérmicos o en el tejido celular subcutáneo), lo que puede impedir la visualización en las proyecciones convencionales, requiriéndose proyecciones tangenciales para confirmar la localización superficial.^{4,13,16} Está descrito que pueden estar asociados con calcificaciones finas, puntiformes, redondas o heterogéneas.^{4,10,12,15-17} No se ha reportado con qué frecuencia se presentan en los hemangiomas cada uno de los tipos de calcificación anteriormente mencionado, pero la mayoría de los casos reportados muestra calcificaciones puntiformes o redondas, a diferencia del caso que presentamos: calcificaciones gruesas heterogéneas (que representan los trombos calcificados dentro de los canales vasculares dilatados y tortuosos descritos en la histopatología) que le dan una apariencia sospechosa de malignidad.

Sahin y sus colaboradores,¹⁵ pero el de ese trabajo presentó sólo una calcificación puntiforme. En cuanto a la localización es muy raro que se

La apariencia sonográfica descrita en la literatura especializada es variable, pueden presentarse

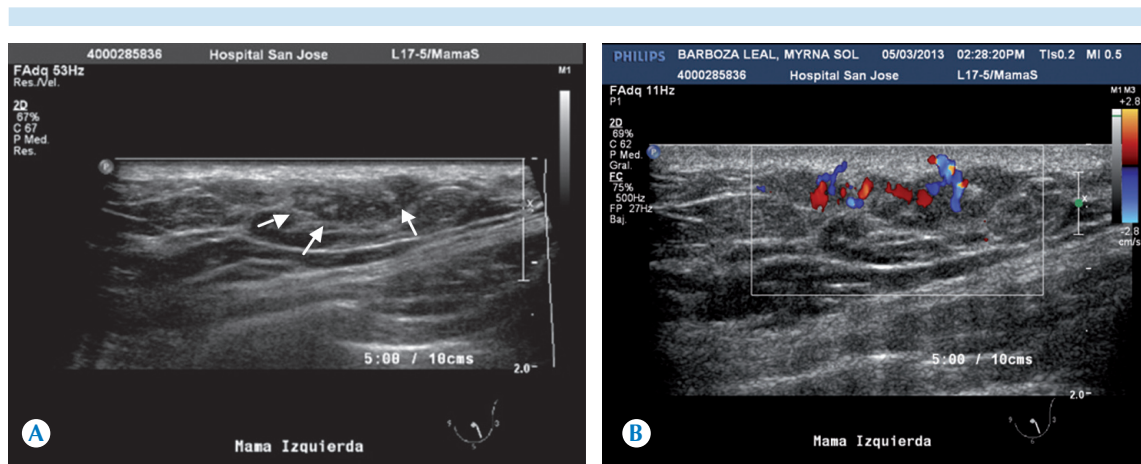


Figura 2. Ultrasonido de mama izquierda. **A)** El hemangioma corresponde con un nódulo isoecoico, irregular con márgenes microlobulados (flechas), asociado con calcificaciones. **B)** A la aplicación Doppler color tiene vascularidad aumentada.

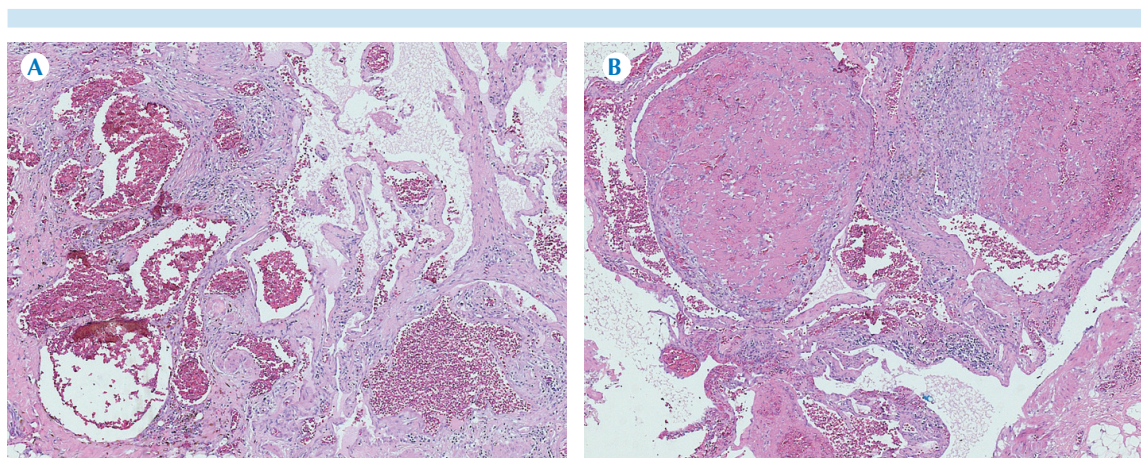


Figura 3. Resultado histopatológico. **A-B)** Proliferación benigna de vasos dilatados y tortuosos, algunos con datos de trombosis, revestidos por endotelio de características benignas en relación con un hemangioma cavernoso.

como un nódulo oval, lobulado o irregular con márgenes bien circunscritos, microlobulados o indistintos; en cuanto a su ecotextura se ha reportado que una tercera parte pueden ser hiperecoicos y el resto isoecoicos, hipoeicoicos o heterogéneos.^{2,4-5,10,12,14-19} Se ha descrito que 63% de los casos presentan un nódulo hipoeicoico

bien circunscrito,² con apariencia muy similar a la de un fibroadenoma o un quiste complicado,¹⁰ y que los nódulos con márgenes indistintos se asocian comúnmente con una ecotextura hiperecoica.⁴ Contrario a lo esperado con el uso del Doppler color los hemangiomas no muestran vascularidad o algunos casos han descrito míni-



ma o vascularidad aumentada.^{16,17} Los hallazgos por ultrasonido del presente estudio son similares a los ya descritos en otros reportes. El tamaño por ultrasonido también es variable, siendo la mayoría pequeños al momento del diagnóstico. En una serie de 16 casos Mesurole y su grupo reportaron un tamaño promedio de 1.3 cm con un rango de 0.6 cm a 3.2 cm,⁴ sin embargo, se han descrito casos de más de 6 cm.^{14,16,20} Nuestro caso coincide con lo descrito anteriormente ya que midió 1.3 cm en su eje mayor. A diferencia de los hemangiomas, los angiosarcomas son de gran tamaño al momento del diagnóstico, usualmente mayores de 4 cm.²¹

Por resonancia magnética podemos identificar al hemangioma como un nódulo ovoide con intensidad de señal intermedia en las secuencias T1 (similar al tejido fibroglandular), hiperintensos en las secuencias T2 con espacios cavernosos o quísticos conteniendo sangre de flujo lento y además pueden presentar focos de baja intensidad que representan calcificaciones, vacíos de flujo, áreas de fibrosis o trombosis.¹⁰ En las secuencias dinámicas tienen realce intenso, temprano y difuso debido a los numerosos canales vasculares que pueden estar presentes, haciendo difícil distinguir un hemangioma de un angiosarcoma.^{10,22} Sin embargo, existe el reporte de un caso de hemangioma capilar que presentó realce lento y tardío después de la administración del material de contraste.¹⁶

El diagnóstico diferencial es muy amplio debido a que los hemangiomas no tienen características específicas. Por la localización superficial debemos incluir a los hematomas, lipomas, quistes sebáceos, e incluso a los ganglios linfáticos.^{4,17} También es importante incluir: hemangiosarcoma, quistes, carcinoma mucinoso y fibroadenomas.^{2,7,10} Se han reportado casos que mimetizan al cáncer de mama (carcinoma ductal *in situ*, carcinoma inflamatorio).¹⁵

La mayoría de estas lesiones se categorizan como BI-RADS 3 ya que no se pueden distinguir de quistes o fibroadenomas.¹⁵ Sin embargo, cuando presentan algún criterio de sospecha de malignidad se requiere de su confirmación histológica. En nuestro caso la forma irregular fue un criterio utilizado para recomendar la biopsia. Para el diagnóstico se puede recomendar la aspiración con aguja fina, biopsia con aguja gruesa y, en última instancia, la biopsia por escisión para excluir angiosarcoma.^{4-5,10,15} No se ha demostrado recurrencia después de la resección completa.¹¹ Un angiosarcoma de bajo grado puede tener un aspecto similar al análisis patológico. Si la piel muestra cambio en su coloración (despigmentación) o si clínicamente hay una gran lesión palpable con una apariencia radiológica sospechosa de malignidad, el diagnóstico de angiosarcoma debe considerarse.¹⁰

Una masa superficial con apariencia, por mamografía y ultrasonido, de un hemangioma, con comprobación histológica en una biopsia percutánea con aguja gruesa (hemangioma capilar o cavernoso sin atipia), puede ser monitoreada con estudios de imagen periódicos por dos años sin biopsia por escisión para demostrar su estabilidad, a menos que no exista concordancia radiológica-patológica.⁴

CONCLUSIÓN

Los hemangiomas de la mama son raros. Ante la identificación de una masa oval o lobular bien circunscrita, de localización superficial, en los diferentes métodos de imagen (mamografía, ultrasonido y resonancia) deberán de considerarse como un diagnóstico diferencial, sin olvidar que existen hallazgos inusuales como los descritos en este trabajo. Es importante estar familiarizados con sus características radiológicas para poder hacer un diagnóstico correcto y permitir el manejo adecuado.

REFERENCIAS

1. Smythe FW: Brief communication: intramammary hemangioma. *Ann Surg* 1942;115:716-719.
2. Funamizu N et al.: Breast hemangioma with difficulty in preoperative diagnosis: a case report. *World Journal of Surgical Oncology* 2014;12:313.
3. Kondi-Pafiti A et al: Rare non-epithelial primary breast neoplasms: a ten-year experience at a Greek University Hospital. *J BUON*. 2013;18(1):70-6.
4. Mesurole B, Sygal V, Lalonde L y col: Sonographic and Mammographic Appearances of Breast Hemangioma. *AJR*, 2008;191:W17-W22.
5. Suma L: Venous Hemangioma of the Breast: Report of an Unusual Case. *JCDR*, 2012;6:483-484.
6. Nagar H, Marmor S, Hammar B: Haemangiomas of the breast in children. *Eur J Surg*. 1992;158(9):503-5.
7. Kawatra V, Lakshmikantha A, Dhingra KK, Gupta P, Khurana N: A rare coexistence of concurrent breast hemangioma with fibroadenoma: a case report. *Cases J* 2009;2:7005.
8. Ramia J, Gijón L, De la Plaza R y cols: Hemangiomas múltiples hepáticos y esplénicos: *Cir Esp* 2014;92(3):209-210.
9. Vilanova Jm Barceló J, Smirniotopoulos J y cols: Hemangioma from Head to Toe: MR Imaging with Pathologic Correlation. *Radiographics* 2004;24:367-385.
10. Lattin, GE, Jesinger, RA, Mattu, R, and Glassman, LM: From the radiologic pathology archives: diseases of the male breast: radiologic-pathologic correlation. *Radiographics* 2013;33:461-489.
11. Rosen P. *Patología Mamaria de Rosen*. 2da edición. 2005. Tomo II: 789-797.
12. Seung K, Seung H, Soo J y col.:Cavernous Hemangioma of the breast Parenchyma With Unusual Features. *J Ultrasound Med* 2006;25:1343-1346.
13. Vilanova J, Barceló J, Smirniotopoulos J et al: Hemangioma from head to toe: MR imaging with pathologic correlation. *Radio Graphics* 2004;24:367-385.
14. Yang S, Keun K, Keun K y col: Mammographic and Sonographic Findings of a Breast Subcutaneous Hemangioma. *J Ultrasound Med* 2002;21:585-588.
15. Sahin N, Canakkalelioglu L, Solak A y cols: Atypical Cavernous Hemangioma of the Breast Associated with Multiple Soft Tissue Phleboliths. *J Breast Health* 2014;10:65-68.
16. Glazebrook K, Morton M, Reynolds C: Vascular Tumors of the Breast; Mammographic, Sonographic and MRI Appearances. *AJR* 2005;184:331-338.
17. Hung S, Hee J, Chul Dong y cols: Subcutaneous Venous Hemangioma of the Breast. *J Ultrasound Med* 2007;26:1097-1100.
18. Adwani A, Bees N, Arnaour A y cols: Hemangioma of the Breast: Clinic, Mammographic and Ultrasound Features. *The Breast Journal* 2006;12:258-260.
19. Siewet B, Jacobs T, Baum J y cols: Sonographic Evaluation of Subcutaneous Hemangioma of the Breast. *AJR* 2002;178:1025-1027.
20. Vourtsi A, Zervoudis S, Pafiti A y cols: Male Breast Hemangioma-A Rare Entity: A Case Report and Review of the Literature. *The Breast Journal* 2006;12:260-262.
21. Bennani et al: Primary angiosarcoma of the breast: a case report. *Diagnostic Pathology* 2013;8:66.
22. Ameen R, Mandalia U, Marr A, Mckensie P: Breast Hemangioma: MR Appearance with Histopathological Correlation. *J Clin Imaging Sci* 2012;2:53.